光州日報·전남대병원 공동주최

테마가 있는 시민 건강 강좌 — 내시경·로봇 이용 갑상선 절제술

선명한 영상, 흉터 없이 림프절 절제까지 가능

최근 들어 일반인들의 건강 및 미용에 관한 관심은 가히 폭발적으로 증가해 의료에 대한 욕구는 단순히 병을 치료하는 것을 넘어 삶의 질 및 미용적인 측면도 중시하기 시작했다. 갑상선 암의 경우에도 암의 완치는 물론이고 목소리 변화나 저칼슘혈증 등의 수술과 관련한 합병증이 없는 완전한 수술을 요구한다. 여기에 미용적으로도 목에 흉터를 가능한 만들지 않고 수술하기를 원하고 있다. 이러한 면에서 현재 시술되고 있는 갑상선 종양의 수술법들을 비교하고 각각의 장단점을 알아보고자 한다.

조진성 내분비외과 교수가 로봇팔을 이용한 갑상선 암 수술의 장점과 단점 등에 대해 설명하고 있다.

◇갑상선 절제술=절제하는 범위에 따라 전절제, 엽절제, 반절제, 등으로 구분하며 수술하는 방법에 따라서 전통적인 개경 절제술(5~6㎝의 목흉터), 최소침습 개경 절제술(2~3㎝의 목흉터), 내시경 및 로봇을 이용한 절제술(목에 흉터 없음) 등의 여러 가지 방법들이 있다.

이중 내시경 및 로봇을 이용한 갑상선 절제술은 다른 분야의 수술에 비해 비교적 최근에 개발된 수술법으로 1996년 내시경 절제술이, 2007년 로봇 내시경 절제술이 처음 시작됐다. 사실 전통적인 개경 갑상선 절제술은 병변이 있는 갑상선을 직접 보고 만지면서, 구석구석을 확인하며 수술할 수 있는 장점을 가지지만 역시 목에 남게 되는 흉터가 문제가 되므로 내시경 절제술은 이런 흉터 문제를 해결하기 위해 도입된 것이다

초기 내시경 절제술은 갑상선 암이 아닌 여포종이나 갑상선종에서 주로 시행하였으며 크기가 대개 3㎝ 이하의 수술에 주로 적용하였다. 이후 수술기법이 발달함에 따라 1㎝ 미만의 미세 갑상선 유두상암 등 상대적으로 림프절 전이가능성이 적은 초기 갑상선암에서 적용이 이루어졌고 더 많은 수술적 경험과 여러 가지 수술 기구의 발달로 현재는 측경부 림프절에 전이가 있는 환자에서도 선택적으로 시술되어 점진적으로 그 영역을 넓혀 가고 있다.

◇로봇 팔을 이용한 내시경 갑상선 절제술=기존의 내시경적 수술법에 비해 더 확대된 영상으로 수술시야를 확보할 수 있어 후두신경 및 부갑상선을 보다 자세히 확인해 보존이 가능하며, 과거 제한적이었던 림프절 절제까지 시행이 가능해 수술의 완결도가 점점 높아지고 있는 추세이다. 또한 수술자의 경험이 쌓여 가면서 수술 시간이 점점 줄고 있으며, 전통적인 갑상선 절제술과 비슷하거나 오히려 더 짧아질 것으로 예상되며, 수술의 합병증 또한 전통적인 술식에 비해 크게 차이가 나지 않는다. 그러나 수술 후의 미용적인 만족도는 전통적인 방법과 비교가 되지 않을 정도로 좋다.

통증 유발 우려 속 시술자 숙련도 더 많이 요구

고가 비용 부담… 충분한 상담 후 수술방법 결정

단점으로는 수술 시 접근하는 전 흉부 쪽의 박리로 수술 후 통증이 더 나타날 수 있고 시술자의 수술적 숙련도가 더 요구된다는 것이다. 그 외 반회후두신경과 상 후두신경의 손상, 부갑상선의 손상에 따른 저 칼슘혈증, 출혈 등의 합병증의 빈도는 전통적인 절제술과 비교해 큰 차이를 보이지 않는다고 보고되고 있다.

로봇 내시경 수술 시에는 보존해야 하는 회귀후두신경이나 부갑상선 등의 미세 구조물들이 모니터 시야에서 확대돼 더 명확히 선명하게 잘 보이며, 과거의 전기적 수술칼이 아닌 초음파를 이용한 수술칼을 이용하면서 주변 구조물들의 손상과 관련된 후유증은 더욱 줄어들었다. 물론 아직은 이런 로봇 내시경 수술 환자에 대한 장기간 추적 치료 결과에 대한 보고들이 빈약해 논란의 여지는 있지만 이러한 내시경 갑상선 수술의 향후 전망은 밝다 하겠다.

현실적인 문제은 수술비용과 관련된 경제적 부담을 들 수 있다. 내시경 절제의 경우는 몇 가지 특수장비와 관련된 추가 부담이 필요하며 특히 로봇을 이용할 경우는 대략 1000여 만원이 더 소요돼 사보험 혜택을 받지 못하는 많은 환자들 경우 부담을 가질 수 밖에 없다. 앞으로 각종 장비의 국산화가 이루어지고 시술이 더 보편화 된다면 좀더 저렴한 비용으로 혜택을 받을 수 있을 것으로 기대된다.

◇수술선택은 신중히=최근 들어 0.5㎝ 미만의 작은 유두상암의 치료에 대한 논란이 많다. 진행 속도도 느리고 장기적 예후가 워낙 좋아 수술적 치료를 원하지 않는 저 위험군의 환자들 중 일부, 혹은 고령 환자나 수술적 위험도가 높은 환자들은 즉각적인 수술을 하지 않고 정기적인 추적 관찰을 진행하면서 수술적 치료 여부를 나중에 결정할 수도 있기 때문이다.

하지만 이는 선택된 환자에서 추적관찰이 가능하다는 것이지 수술치료 자체를 할 필요가 없다는 의미는 아니다. 사실 현실적으로 대부분의 환자분들은 암의 진행에 대한 불안감 때문에 수술적 치료를 선택하는 것을 볼 수 있다. 따라서 즉시 수술할지 아니면 추적 관찰 할지, 그리고 수술을 하게 된다면 어떤 방법으로 할지 등의 선택은 담당 의사와 환자 및 보호자들 사이에 충분한 상담을 가진 후에 결정하는 것이 좋다.

2006년 6대 암 수술건수 통계가 2010년 보건복지부 산하 건강보험심사평가원의 자료를 통해 발표 되었고, 지방병원으로는 화순 전남대학교병원이 6대 암 모두에서 10위권 내에 드는 기록을 세웠다. 이중 갑상선 암 에서는 전국 6위의 우수한 성적을 보이고 있다.

〈전남대병원 내분비외과 조진성 교수〉

/정리=채희종기자 chae@kwangju.co.kr

장애인 치과진료 더욱 편해집니다

전남대 치과병원 장애인전문센터

내일 개관식… 최신 의료장비 갖춰

전남대 치과병원의 장애인 전용 이동 진료버스팀이 거동이 불편해 병원을 방문하기 힘든 사람들을 위해 복지시설을 직접 방문, 중증장애인을 치료하고 있다.

장애인 전용 이동 진료버스를 운영중인 전남대학교 치과병원이 장애인을 전문적으로 치료할 수 있는 진료센터를 구축했다.

이로써 전남대 치과병원은 그동안 이동 자체가 거의 불가능해 집에만 있던 중증장애인과 이동하더라도 치료가 힘들었던 이들을 보다 안전하고 편안하게 치료할 수 있는 장애인 구강 진료 및 치과응급체계를 구축하게 됐다.

전남대 치과병원(원장 오원만)은 24일 오후 3시 병원로비 1층에서 광주 장애인 구강진료센터 개관식을 갖는다.

국비와 시비 등 총 25억원을 들여 마련된 장애인 구강진료센터는 중증장애인을 위한 전신마취기와 진정마취기, 장애인 전용 진료대 등 최신 의료장비를 갖추고 있다.

광주 장애인 구강진료센터는 장애인 치과 치료는 물론 재가 장애인 방문 치과 치료, 보건소와 연계한 장애인 치과 예방 진료사업 전개, 장애인 구강진료 및 보건담당자 교육사업, 장애인 구강치료 대응방법을 위한 구강보건 연구사업 등을 수행한다.

이와 함께 전남대 치과병원은 장애인 이동진료버스를 이용해 치과병원에 오지 못하는 장애인을 위해 장애인시설을 돌며 매월 2회 진료를 펼치고 있다. 버스에는 유니트 체어 2대를 비롯해 각종 치료시설을 구비하고 자가발전을 통해 자체적으로 전력을 공급할 수 있는 시스템을 갖춤으로써 움직이는 치과병원으로서의 기능을 수행, 찾아가는 진료를 펼치고 있다.

이로써 전남대 치과병원 광주장애인구강진료센터는 장애인치과치료는 물론 재가 장애인 방문 치료, 보건소와 연계한 장애인치과 예방 진료사업 전개 등 지역사회 협력과 연계를 통한 치과응급체계를 완비하게 됐다.

전남대치과병원 오원만 원장은 "장애인 치과진료의 어려움 때문에 대부분 경증 장애인 진료에 치중하고 있으며, 중증장애인 이상의 전문 치과진료를 수행하는데 어려움이 있었지만 이번 센터 개관으로 인해 중증장애인의 구강보건의료 및 치과 응급의료체계의 중심역할을 담당하게 됐다"고 말했다.

한편 현재 광주·전남지역 장애인 수는 21만여명이며, 치과병원은 이 중 약 2만9000여명이 장애인이 구강진료센터의 수요자가 될 것으로 보고 있다.

/채희종기자 chae@kwangju.co.kr

두 팔 X자로 교차하면 통증 줄어든다

신체의 한복판을 수직으로 내려가는 선이 있다고 상상했을 때 그 수직선을 중심으로 두 팔을 X자 모양으로 교차시키면 통증이 완화된다는 연구결과가 나왔다.

영국 유니버시티 칼리지 런던(UCL) 생리·약리·신경과학과의 지안도메니코 이아네티(Giandomenico Iannetti) 박사는 양팔을 가슴 한복판에서 X자로 교차시키면 뇌가 좌우공간 정보에 혼란을 일으켜 통증 감각의 강도가 둔화된다고 밝힌 것으로 메디컬 뉴스 투데이가 지난 20일 보도했다.

오른손은 공간의 오른쪽, 왼손은 왼쪽에서 각각 어떤 행위를 실행했을 때 뇌는 감각자극을 효과적으로 처리하게 되는데 두 팔을 교차시켰을 때는 뇌가 감지하는 공간위치가 맞지 않아 감각자극 처리가 둔화된다고 이아네티 박사는 설명했다.

그는 8명의 지원자를 대상으로 손에 레이저를 1000분의 4초 동안 쏴 핀으로 찌르는 것과 비슷한 통증을 유발시킨 다음 2번째는 두 팔을 가슴을 중심으로 X자로 교차시킨 상태에서 같은 실험을 하면서 통증의 정도를 묻는 동시에 뇌파검사(EEG)를 실시한 결과 이 같은 사실이 확인됐다고 밝혔다.

실험대상자들은 두 팔을 교차시켰을 때 통증 감각이 훨씬 덜했다고 대답했고, 뇌파검사에서도 이를 확인하는 결과가 나타났다는 것이다.

이 새로운 연구결과는 새로운 통증치료법과 진통제를 개발하는 데 도움이 될 것으로 보인다.

이 연구결과는 국제통증연구학회 학술지 '통증(PAIN)' 6월호에 실렸다.

/연합뉴스

대한의사협회 의료광고심의필 제110214-중-21551 광고

상안검 성형술

나이가 듦에 따라 생기는 안검의 노화현상인 안검 피부의 처짐, 하수 및 외안각부의 잔주름 등은 피할수 없는 자연 현상이다.

또 안와지방이 불거져 나오면 이른바 축 늘어진 안검 변형이 생긴다. 또 기능적으로 안검열이 내려와 시야가 좁아지고 거근 근막의 약화로 안검하수를 초래할수 있으며 노인성 안검외반증 같은 증상을 일으킬수 있다.

이와 같은 일련의 변화들을 완전 또는 부분적으로 교정하는 수술을 안검 성형술이라고 한다. 수술후 미용적인 교정뿐만 아니라 축 쳐진 눈꺼풀로 인한 시야장애를 개성시켜 줌으로서 기능적으로 좋은 효과를 거둘수 있다.

특히 남성의 상안검 성형술은 상안검의 기능적인 문제 즉 안검하수, 시야장애, 눈썹하수 등을 해결하기 위해 수술을 원한다. 수술전 검사로는 먼저 시력을 체크하고 안구돌출, 안구운동, 각막이상 등의 안구의 이상유무를 먼저 검사해야 하며 유루누선이나 누소관, 누점등의 이상 등의 누관계통 이상이나 안륜근의 이상, 눈썹의 이상, 하수의 유무, 안검 피부의 과잉도, 피부의 성상, 피부 병변의 유무, 좌우의차, 반흔의 유무등과 함께 안와 지방의 양과 돌출도, 돌출부위를 검토해 보는 것이 중요하다.

또한 수술하면서 고려하여야 할 가장 중요한 요소들은

1. 이마의 하수정도
2. 상안검과 하안검의 과도한 피부의 주름양과 정도
3. 양쪽 안검에서 돌출된 안와 지방의 양과 위치, 특히 상안검의 내측지방과 하안검의 외측지방.
4. 상안검과 하안검에서 안륜근의 양과 모양
5. 안검 피부에서의 색소침착과 노인성 및 퇴행성 변화, 안와골의 형태 눈물샘의 하수 정도 등이다.

수술은 쌍꺼풀선 없이 쳐진 피부만 제거하는 것과 쌍꺼풀선을 만들면서 처진 피부를 제거하는 두가지 방법이 있다. 대개 남자들은 쌍꺼풀선 없이 자연스러운 것을 원하고 있으며, 여자들은 쌍꺼풀선을 만들면서 피부 제거하는 것을 원하고 있다.

동양인의 쌍꺼풀 높이는 개인에 따라 차이가 있지만 대개 6~8mm 정도이며 10mm이상 넘지 않도록 도안 하는것이 좋다.

수술후 12~24시간은 약간 압박 하면서 얼음 주머니에 의한 냉찜질을 수술 부위 반상 출혈이나 부종을 감소 시키는데 도움이 된다.

세안은 7일정도 지나야 하며 눈화장도 7일 이후는 가능하지만 본격적인 화장은 2주후에 하는것이 좋다. 무엇보다 수술전 환자와 충분한 설명과 이해가 필요하다고 생각된다.

부작용으로는 상안검 피부를 과다하게 제거하면 상안검외반증이 생기며 양측 상안검 피부 제거를 다르게 하게되면 비대층이되며 상안검 피부 제거한 부위가 염증이 오면 반응이 생긴다.

(김영길 성형외과 원장)

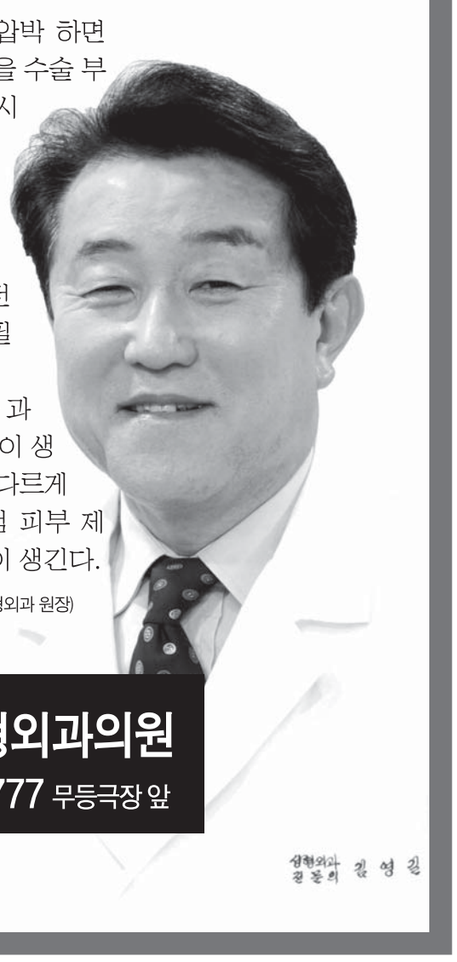

김영길 성형외과의원

☎062-227-3777 무등극장 앞