

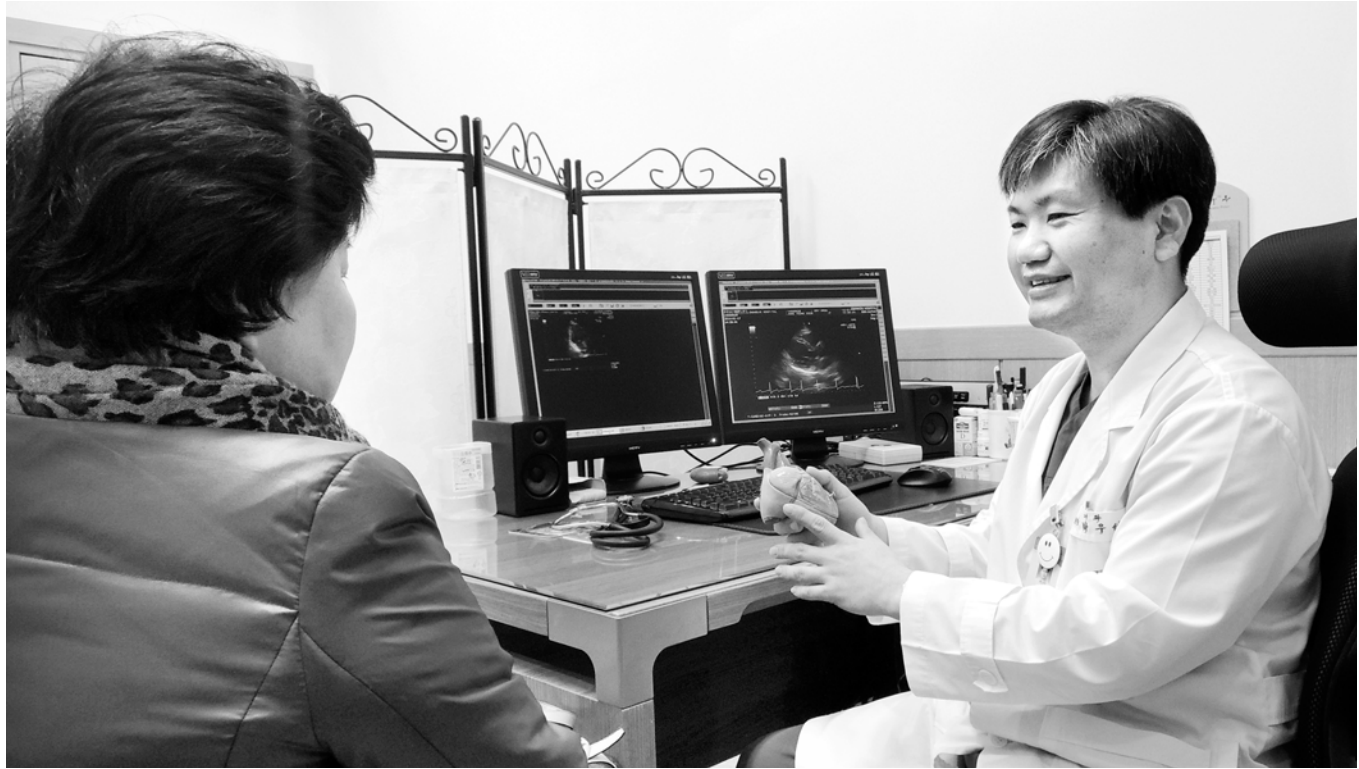


관상동맥 질환

광주병원 심장내과 박우석 원장

# 흉통 15분 이상 지속땀 '심각' 지체없이 병원으로

갑자기 기운이 내려가 전국에 한과 특보가 내려졌던 며칠 전 54세 김모씨가 가슴 통증을 호소하며 병원을 찾아왔다. 아침에 잠에서 깬 직후부터 가슴 한가운데가 팍 쥐어짜는 듯 하게 아팠으며, 목과 왼쪽 팔까지 저린 증상이 두시간 가까이 지속돼 참을 수 없었다는 것이다. 김씨는 고혈압환자였으며, 하루에 한 갑 반의 담배를 피며, 평소 가끔 주말에 즐기는 등산 외에 별다른 운동은 하지 않던 사람이었다. 과거 약 1년 전부터 등산 시작할 때 가슴이 답답한 증상이 있었으나 별것 아니겠지 하고 그냥 넘어가곤 했었다고 한다.



박우석 광주병원(심장내과) 원장이 겨울철만 되면 가슴 통증을 호소하는 50대 여성을 진찰한 뒤, 심장 혈관 상태에 대해 설명하고 있다.

◇겨울에 더욱 무서운 관상동맥 질환  
계절이 겨울로 넘어가 해가 짧아지고 아침 저녁 추위가 심해지면, 심장 전문의들은 눈코 뜰새 없이 바빠진다. 김씨같은 가슴 통증을 호소하는 환자들을 위해라도 응급실로 돌리기 때문이다.

인간의 심장에선 심장 자체가 움직이는데 필요한 피를 공급하는 혈관이 존재한다. 이를 관상동맥이라고 부르며, 크게 세가닥이 심장 각부위를 담당하여 심장이 뛰는데 필요한 산소와 영양분을 공급한다.

중요한 것은 심장이라는 장기는 태어날 때부터 죽는 그 순간까지 한순간도 쉬지 않고 격렬한 운동을 하는 장기라는 것이다. 따라서 그 심장에 혈액을 공급하는 관상동맥도 한순간의 침 없이 혈액을 공급하고, 심장박동에 따라 끊임없이 수축과 이완을 지속하게 된다. 이런 지속적인 피로의 누적, 거기에 당뇨병이나 고혈압과 같은 혈관질환, 고지질증, 강력한 혈관수축제인 담배까지 더해지면 관상동맥이 굳어지고 플라스테물이 쌓여 점점 막히는 현상이 일어나게 된다.

이런 관상동맥 질환이라고 부르며, 관상동맥이 완전히 막히지 않아 최소한의 혈액 공급이 가능한 상태를 협심증, 완전히 막혀 심장 일부에 혈액순환이 전혀 이루어지지 못하는 상태를 심근경색이라고 부른다.

◇협심증과 심근경색의 차이  
협심증 환자들은 특징적으로 심장의 활동이 적은 안정시에는 별다른 증상이 없다. 하지만 심장이 일을 해야하는 운동하거나 계단을 올라가거나 무거운 것을 드는 상태에서는 심장의 혈액 공급이 상대적으로 적어져 가슴이 아프거나 답답하거나 쓰러지거나 숨이 많이 차는 증상을 느끼게 된다. 이들 증상은 하던 일을 멈추고 쉬어주면 스스로 가라앉아 곧 아무렇지도 않게 돼 자신이 심각한 병을 앓고 있다는 것을 깨닫지 못하는 수도 많다.

## 기온 '뚝'... 협심증·심근경색 등 혈관질환 위험 높아져

## 고령·고혈압·가족력 등 원인... 금연·체중관리 필수

심근경색은 협심증과 달리 안정시에도 심한 흉통이 지속되며 그외 식은땀, 왼쪽팔, 목까지 올라오는 통증이 계속된다. 흉통이 15분 이상 지속되면 심각한 상태로 봐야 하며, 지체없이 병원 응급실을 찾아야 한다.

이런 심근경색 환자중 상당수는 선행되는 협심증 증상이 심근경색 증상이 바로 나타나며, 치료법의 발달로 예후는 예전보다는 많이 좋아지긴 했지만 아직도 30~40%의 사망률을 보이는 지극히 무서운 질환이다. 특히 많은 심근경색 환자는 병원을 시향하게 된다. 이 심전도 검사는 금상심근경색증 환자의 일부에 해당하는 ST상승 심근경색증의 진단에는 유용하나, 상당수의 심근경색증이나 대부분의 협심증 환자를 진단하기에는 역부족이다.

◇관상동맥 진단과 치료  
심근경색이나 협심증의 진단을 보면, 흉통으로 병원 내원시 가장 먼저 심전도 검사를 시행하게 된다. 이 심전도 검사는 금상심근경색증 환자의 일부에 해당하는 ST상승 심근경색증의 진단에는 유용하나, 상당수의 심근경색증이나 대부분의 협심증 환자를 진단하기에는 역부족이다.

흉통환자들이 종종 심전도 검사상 별 이상 없다는 소리를 듣고 병이 없다고 생각하는 경우가 있는데, 심전도 검사만으로는 관상동맥질환을 정확히 진단할 수 없으므로 후속 검사들을 해야 된다.

심장 초음파 검사는 심장의 기능을 보는 가장 좋은 검사로 심근경색을 진단할 수 있으며, 심장질환의 예후를 판단할 수 있다. 하지만 대부분의 협심증은 심장 초음파 검사로도 진단하기 어렵다.

관상동맥 질환을 가장 정확하게 진단할 수 있는 방법은 직접 관상동맥 속으로 카테터를 집어 넣어 조영제를 이용해 검사하는 전통적인 관상동맥 조영술을 이용하는 방법 이외에, 최근 의학기술의 발달로 64채널 이상급의 컴퓨터 촬영기(CT)를 사용한 관상동맥 촬영도 가능하게 되었다.

치료방법은 직접 관상동맥으로 가는다란 관을 집어 넣어 부드러운 철사와 풍선을 이용해서 막힌 관상동맥을 뚫은 후 스텐트라고 부르는 철망을 넣어주는 경피적 관상동맥 성형술이 가장 쉽고 효과가 좋은 방법이

다. 하지만, 관상동맥 세개가 전부 심각한 협착이 있거나 좌우간지의 협착이 있는 경우, 관상동맥으로 접근이 곤란한 경우 등에는 가슴을 열고 관상동맥에 흉부나 다리의 혈관을 떼어 이식해주는 관상동맥 우회술을 시행하는 경우도 있다.

◇관상동맥 질환 예방  
관상동맥의 위험인자는 고령, 고혈압, 당뇨, 흡연, 고지혈증, 가족력 등이다.

이중 고령과 가족력은 예방이 불가능한 인자이나 고혈압·당뇨병·고지혈증은 최근 좋은 약들이 개발되고 있으므로, 자신에게 맞는 약을 처방받아 꾸준히 혈당과 혈압 콜레스테롤 수치를 관리하는 것이 필수적이다. 더불어 단호한 금연과 꾸준한 운동 체중관리에 힘쓰는다면 건강한 관상동맥을 유지할 수 있을 것이다.

처음에 소개한 김씨의 경우, 급성 심근경색증이 의심돼 응급 관상동맥 조영술을 시행한 결과, 관상동맥 좌전하행지의 협착이 발견돼 즉시 풍선 확장술과 스텐트 삽입술을 시행해 현재 증상은 사라지고 퇴원을 앞두고 있다.

광주병원은 주로 대학병원에서 시술해왔던 관상동맥 조영술 및 관상동맥 스텐트 삽입술을 2차 종합병원으로는 호남 최초로 성공한 이후, 지속적으로 심장환자들을 치료하고 있다.

정리=채희중기자 chae@kwangju.co.kr

## 빛고을전남대병원, 첫 모의진료

류머티스·퇴행성관절염 전문센터... 내달 5일 개원

전남대병원의 류머티스 및 퇴행성관절염 전문진료센터인 빛고을전남대병원(원장 윤택립)은 다음달 5일부터 시작되는 본격적인 진료에 대비, 접수·진료·검사·입퇴원 수속 등 진료프로세스와 전산·검사 시스템을 사전에 총체적으로 점검하기 위해 모의진료를 가졌다. <사진>



이를 위해 자원봉사자로 구성된 모의환자 20여명을 모집, 실제와 비슷한 원무과 접수·진료·검사·입원 과정을 하룻동안 거치면서 각 부서별 보완점 등을 체크했다. 1월 말 최종 리허설을 가질 예정이다. 빛고을전남대병원은 지상 5층·지하 3층 건물로 216병상을 수용할 수 있는 규모로 전문진료센터로서는 전국 최대 규모이다. 또 류머티스내과, 정형외과, 재활의학과, 마취통증의학과, 소화기내과, 순환기내과, 신장내과 등 총 11개과가 개설되며 의료진 포함 총 160여명이 근무하게 된다.

채희중기자 chae@kwangju.co.kr



화순전남대병원 조용범(가운데) 원장이 완치 어린이를 안아주며 축하하고 있다.

## 새해 '희망'을 꽃피우다

화순전남대병원, 46명 소아암·희귀질환 완치 잔치

화순전남대병원(원장 조용범)은 최근 대강당에서는 '제13회 소아암·백혈병·희귀난치성질환 완치잔치'를 가졌다.

이날 2살 유아부터 고교생에 이르기까지 46명의 환자들이 건강한 모습을 선보였다. 완치자 가족과 병원 임직원, 그리고 아직 투병중인 환아들은 축하의 박수를 보냈다. 무대에 함께 선 의료진들은 완치자들을 일일이 안아주며, 목에 완치 메달을 걸어주었다. 완치 환아들의 장기자랑이 더해져 환한 웃음꽃을 피웠다. 어린이들은 흥겨운 춤과 노래로 고마운 인사를 대신했다. 조모(15)군은 도인 복장으로 '새천년건강체조'를 선보이며 인기를 끌었다. 화답무대로 소아청소년과 의료진이 걸그룹 '크레용팝'의 6기통 춤을 취 폭소가 터져나왔다.

조용범 원장은 "환자들의 완치 소식은 새해 큰 희망을 주는 선물"이라며 "모든 이들의 건강과 행복을 기원한다. 환자들의 고통스러운 투병과정에 힘이 돼준 가족과 자원봉사자들에게도 감사드린다"고 전했다.

채희중기자 chae@kwangju.co.kr

**신축원룸전문(전대1분)**

★전대상대 1분  
등기완료, 공실없음 월수익 420만원 5000수익 최고위치,전면대리석 벽돌시공  
매가 6억3천 (보증금 3천, 용 1억)

★전대용봉지구모아미래도APT코너  
신축 4층 룬 19개(1층 상가, 4층 주택)  
월수익 850만(1년 1억원 수익) 매가 12억(용 3억, 보 1억)

전대전문 원룸  
룬 15개 월수익 500,매가 6억3

전대에술대 2분 코너앞  
룬 13개(4층 고급주택 40평 1개) 매가 7억8천  
즉시입주가 최고위치 월수익 455만원(4층주택 사용가)

★수완지구상가

1층매매(17.5평) 3억5천	1층임대(18평) 보2천 월110만
3층매매(85평) 3억2천	3층임대(86평) 보3천 월190만
모아엘가 상가 3층	
3층매매(62평) 2억8천	3층임대(62평) 보5천 월150만
세계로 병원 대로면	학원,병원, 사무실 기타적합
쌍촌동운천역1분	원룸형 주택 11평 매3500/13평 매4500

신한공인중개사 ☎010-6670-9800

**경매전문**

경매 투자 하실 분!  
(공동투자가능)  
(상가, APT, 원룸, 토지, 근생, 기타)

권리분석·입찰  
매매·임대·자금  
처음부터 끝까지  
컨설팅 해드립니다.

◎경매 직원 구함◎  
가족처럼 함께 하실 분

주)대신경매 ☎062-527-7600

**금당공인중개사**

매매·교환·설계·시공등의 물건을 구합니다.  
투자·감정가 이하

- 화순을 대로변 149평 은행 2억 감정 3억6천 매도2억9천
- 매월동 저수지에서 대동고-건강랜드 방향 2차선 도로 자연 녹지 5484㎡(1661) 교환·분할 매매가능 평당 200만원
- 급매, 지하철 상층역 사거리 대로변 준주거 377㎡(111평)병원·사육·학원·자동차 정비시설 등 적합 7억6천
- 쌍촌동 2중 주거지 674㎡(204) 다가구, 다세대 적합 매입가에 매도 3억1500만원 투자에도 적합
- 동명동 5층건물 대지318㎡(96)건평228평 상가와 주택 원룸 15개 투룸3개 보증금 1억2천에 월 500천 수익 9억6천
- 식당건물 급매 금남로3가 부근 소방도로 접 대지 149평 건평 438평 은행 6억4천 전세 8천에 월 440천 법인이전 7억6천
- 신축 쓰리룸 건물 북구 우산동 대지 516㎡ 12세대 8억9천
- 나주시 봉황면 소재지 대지 119평 주택 30평 5천만원
- 모텔, 전북 부안군 변산면 대지1677㎡(507)건평 422평 객실 48실 대충6억2천 매도 8억3천
- 생활적합 건물 함평군 월아면 땅 2657㎡(804)건물 2동 57평 은행 2억 기도원 할수 있는 산이 있는 주택과 교환가능 5억
- 전남대앞 신안동 4거리 상업지 대지 446㎡(135)4층 건물 322평 은행 3억 매도 7억2천
- 북구 우산동 상가와 원룸건물 대지331㎡ 건물 1366㎡(413평)은행 6억2천 보증금 8천천 월900만원 매도9억6천
- 전원주택지 청풍동 777㎡(235)1억5천
- 북동 상업지 992㎡(300)오피스텔, 생활주택 등 다용도 8억

매도·임대

- 쌍촌동에 신축중인 가도생활주택 2차 건물 호텔급 시설의 풀오피스 9평형 주택, 입주는 1월 임대는 전세1000에 월40천. 매매는 6300만원(대출 3천만원 포함)투자자는 여러개를 매입해서 임대하면 수익성이 매우 좋음.

문의 222-4994, 010-2632-5659  
쌍촌동 (구) 등기소 자리, 가도 생활주택 전시관

**금매매**

신안동 신안 사거리  
부근 30m  
도로변 코너  
6층 상업지역 건물  
건물 600평  
토지 151평

평당 토지 가격  
600만원 정도

토지 가격 만도  
9억정도

매매가격  
9억 4천만원

라멘초 층별  
100평 정도

조건은 전세,  
월세 안고 구입

010-3215-9969

**공장  
금매매**

하남공단  
9번로 인근  
(천변 4거리 코너)  
토지  
3,305㎡  
건물  
1,300㎡

- 사무실,1,2층
- 높이: 8m
- 호이스트3톤 2대
- 전기: 200kw

물류창고 최적  
매매가격  
18억원

송학동 계획관리지역  
잡종지(8,000㎡)  
임야(7,000㎡)  
매매가격  
3억5천만

신진공인중개사  
010-2644-4265  
011-9602-6225